

身元不明男性死体の「歯の特徴」の手配

令和6年5月2日、島根県益田市美都町地内の道路沿い法面において男性の死体が発見されましたが、未だ身元が分かりません。

製作された歯科技工士の方、治療された歯科医師の方の御協力をお願いいたします。

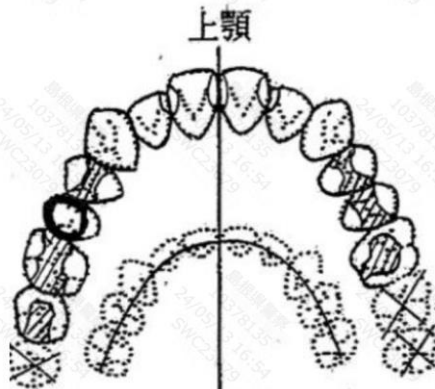
お心当たりの方、参考的な意見や情報をお持ちの方は、下記の連絡先まで情報提供をお願いします。

身元不明男性の特徴

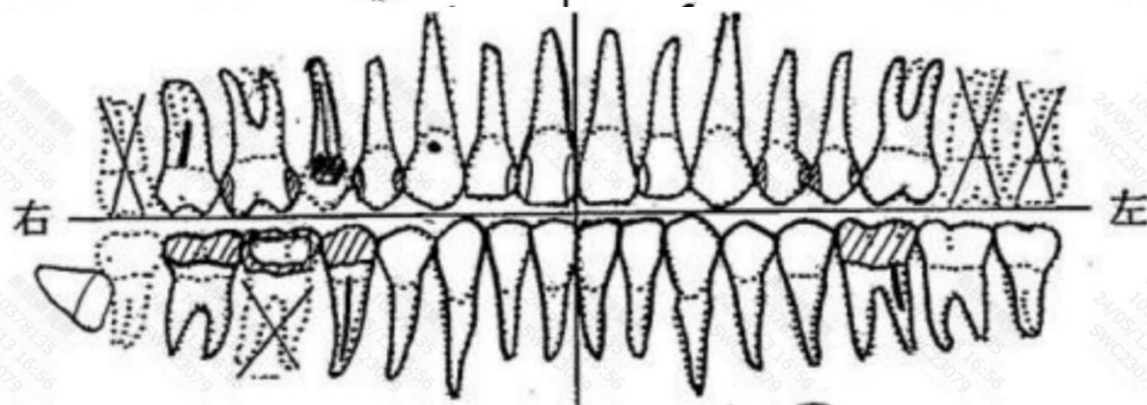
年齢50代以上（推定）、身長約168センチ、体格中肉、黒髪短髪
 黒色長袖Tシャツ、紺色スウェットズボン

デンタルチャート

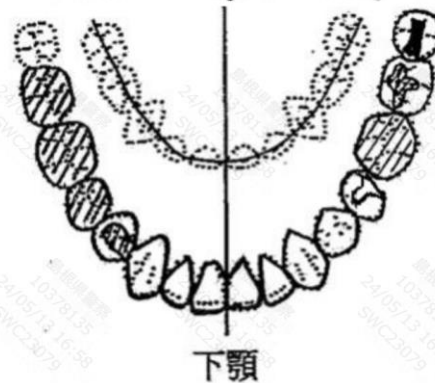
1	RF (DLa, MLa)
2	RF (MLa)
3	C
4	MC (MOD, 銀色)
5	C、根管充填
6	MC (MOD, 銀色)
7	MC (OD, 銀色)、根管充填
8	欠損



RF (MP, PD)	1
RF (MLa)	2
治療痕なし	3
MC (MOD, 銀色)	4
MC (MOD, 銀色)	5
MC (OP, 銀色)	6
欠損	7
欠損	8



8	水平埋伏歯	} Br
7	FMC (銀色)	
6	前装ボンティック (銀色)	
5	FMC (銀色)、根管充填	
4	MC (MO, 銀色)	
3	治療痕なし	
2	治療痕なし	
1	治療痕なし	



C	8
MC (O, 銀色)	7
FMC (銀色)	6
C	5
治療痕なし	4
治療痕なし	3
治療痕なし	2
治療痕なし	1

連絡先

島根県益田警察署

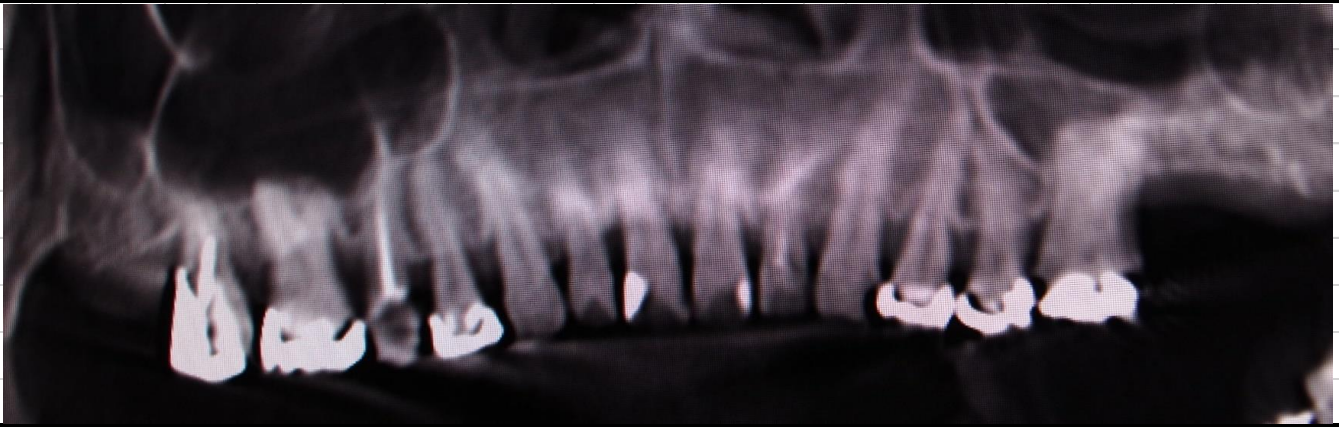
電話 0856-22-0110 (内線331、332)

島根県警察本部捜査第一課

電話 0852-26-0110 (内線4135)

上顎の写真

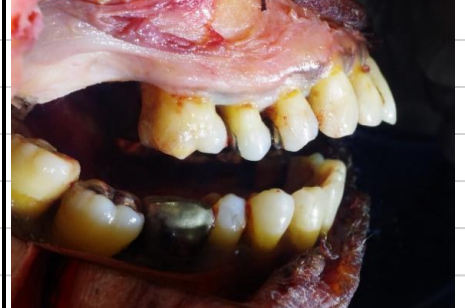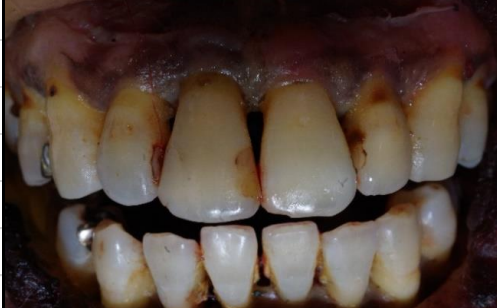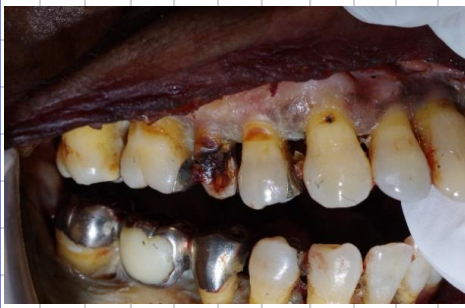←右 CT画像 左→



右頬側

正面唇側

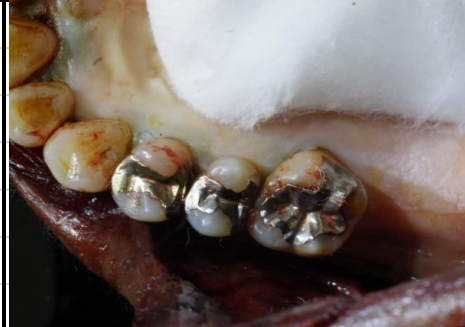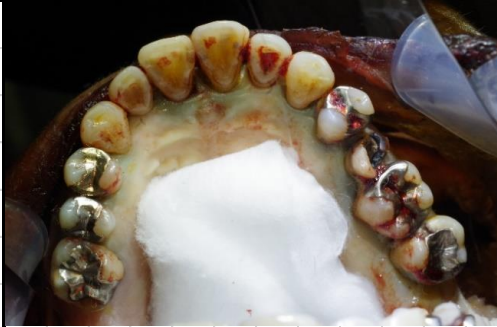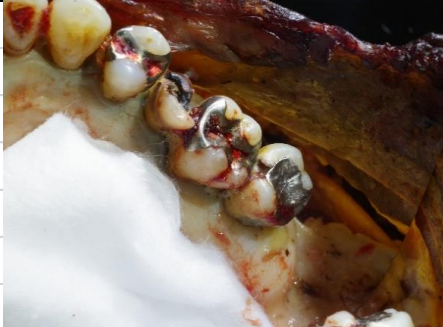左頬側



右咬合面

上顎骨

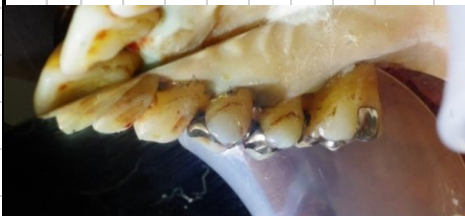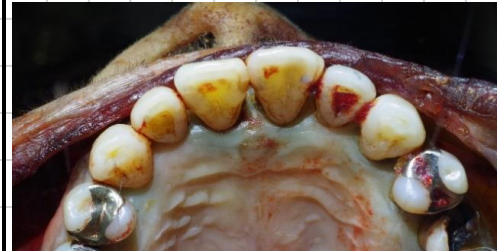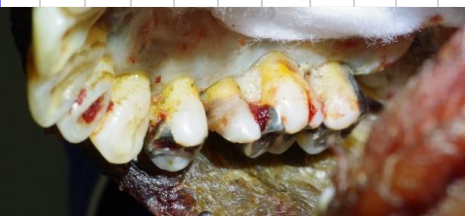左咬合面



右口蓋側

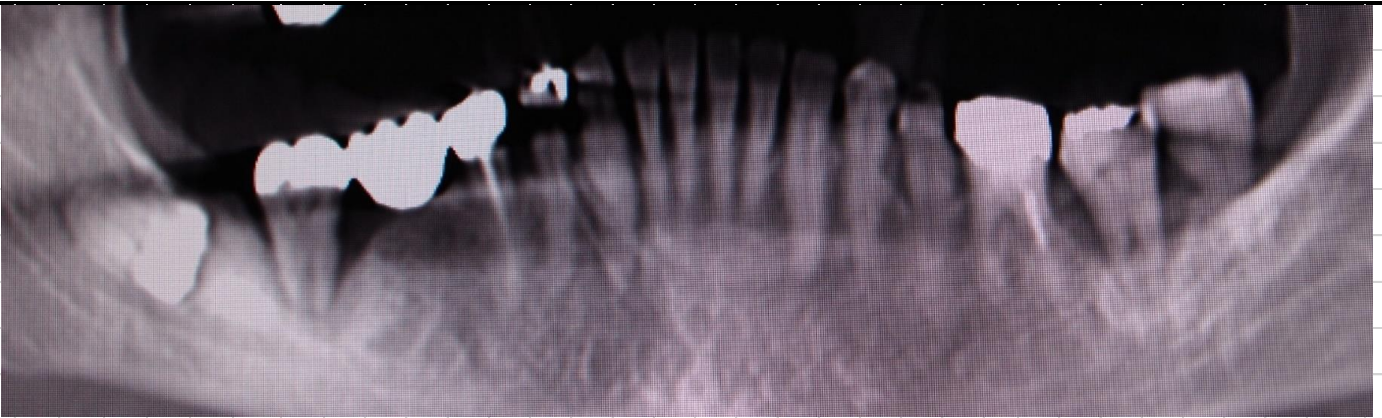
正面口蓋側

左口蓋側



下顎の写真

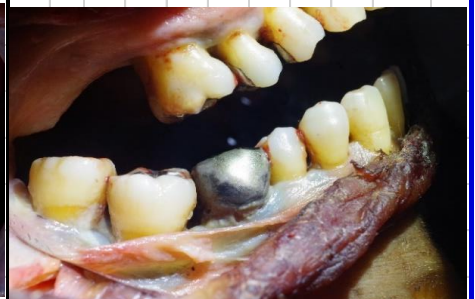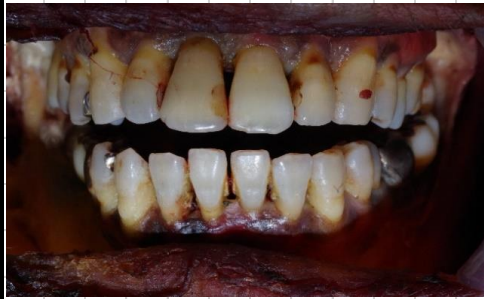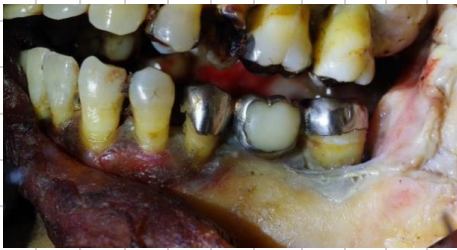←右 CT画像 左→



右頬側

正面唇側

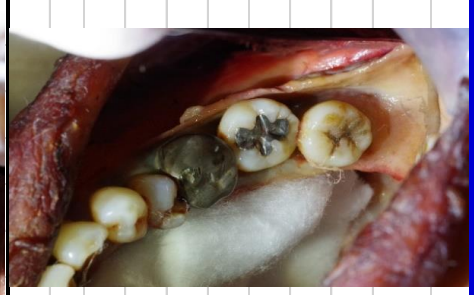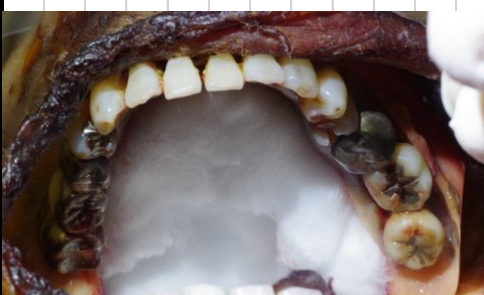
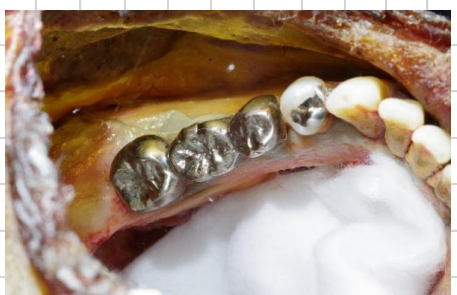左頬側



右咬合面

下顎骨

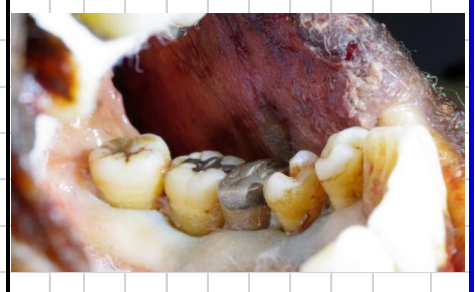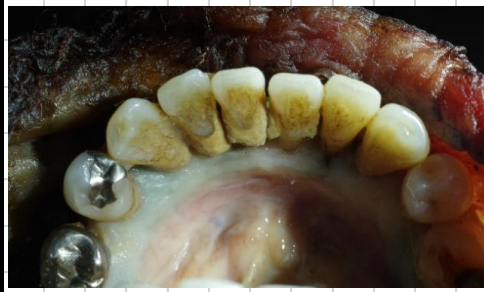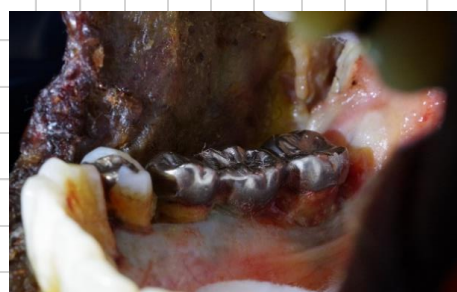左咬合面



右口蓋側

正面口蓋側

左口蓋側



特記事項

- ・ 5┘ : 口蓋側のみ歯質残存、治療中断もしくは4/5Cro脱離、頬側歯質破折とともにMC(MOD)脱離 (生前、死後は不明)
- ・ 𠄎5 : MC (OD) 脱離の可能性あり (生前、死後は不明)
- ・ 𠄎6 : FMCの舌側マージンは歯冠1/2程度 (アンレーの可能性あり)、遠心根は根管充填、近心根は未処置の可能性あり
- ・ ⑦6⑤𠄎 : 75𠄎FMCのマージンは歯肉炎上の可能性あり
- ・ 7𠄎𠄎8 動揺度Ⅱ度、𠄎7 動揺度Ⅲ度
- ・ 7┘ : ポストインレーの可能性あり
- ・ 3┘ 3𠄎 : 交差咬合
- ・ 𠄎8 : 挺拳歯、遠心側咬頭が上顎歯肉に接触
- ・ 2 1𠄎𠄎1 2 : 舌側、隣接部に歯石が著しく付着
- ・ 上下顎ともに歯肉退縮傾向あり (Millerの分類ClassⅢ~Ⅳ)、ただし死後経過時間との兼ね合いは必要
- ・ 8𠄎 水平埋伏歯と 7𠄎 歯根との位置関係は特徴的
- ・ 7 6┘ 𠄎7 7𠄎 : 垂直吸収像は特徴的