TECHNICAL Review

全顎的な症例を通して伝えたい，診断用ワックスアップの意義と重要性

島田康司，土屋嘉都彦
Shimada　Kouji [1,2]，Tsuchiya Kazuhiko [1]
1）土屋デンタルクリニック　大分オフィス
2）大分県歯科技工士会所属

1．はじめに

歯科技工士になって15年ほどになるが，歯科技術専門学校を卒業した直後は，漠然と「天然歯のような補綴物を作りたい」という目標を持っていた．実際に，作製した補綴物が患者の口腔内に調和し，満足を得られたときに，歯科技工士としてやりがいを感じた．これを目標とし達成できるよう，現在も日々精進している（fig.1，2）．

一方で，今回のテーマである診断用ワックスアップは，「患者に満足してもらえる治療計画を立案するための重要な要素」であるが，実際に口腔内で使われることはないので，歯科技工士としてのやりがいを感じにくく，その意義と重要性を理解できないまま行っていた．その結果，形だけの診断用ワックスアップになった症例もいくつかある．幸運なことに治療計画の立案上，問題のない範囲であったが，後味の良いものではなかった．

適切な治療計画の立案を行うためには，診断用ワックスアップが重要となり，とくに咬合を再構成するような全顎的な症例においては，良い結果をもたらす可能性を高められる（fig.3）．

診断用ワックスアップは，全顎的な症例に限らず，少数歯の症例においても，インプラントの位置や，矯正治療の有無など治療計画を立案する際に有効である．適切な治療計画の立案における診断用ワックスアップの意義と重要性および歯科技工士の役割について症例を供覧し解説する．

fig.1

fig.1　右上1番に唇側部陶材築盛されたジルコニアクラウンが装着された口腔内写真

fig.2

fig.2　右上1番に唇側部陶材築盛されたジルコニアクラウンが装着された口腔内写真

fig.3

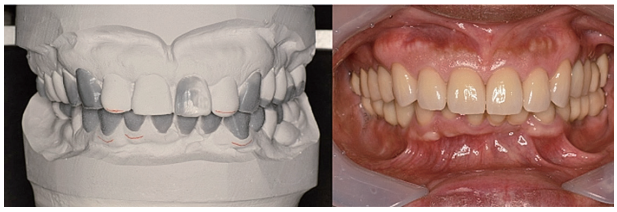

fig.3　診断用ワックスアップ（左）と最終補綴物装着後（右）

2．診断用ワックスアップの意義

診断用ワックスアップとは，将来回復する歯冠形態をワックスでシミュレーションすることで，患者の問題点，最終補綴物の形態を具現化することによって，診断し，治療計画を立案するためのものであり，歯科医師と歯科技工士が，診断用ワックスアップの意義を知ることが重要である（fig.4）.

fig.4

診断用ワックスアップの意義

- **マウントされた模型によって、口腔内診査では確認しづらいものを見る**
  早期接触（筋神経系の除去による）、クリアランス（挺出時など）、舌・口蓋側咬頭の咬合状態、など
- **予想される治療のゴールを可視化し、それを患者、スタッフと共有する**
- **治療の根拠を構築することで、説得力のある説明ができる**
- **治療の疑似体験（歯科医師、歯科技工士）ができる**

fig.4　診断用ワックスアップの意義

3．最低限必要な３つの情報

歯科医師からの情報がなければ，診断用ワックスアップを行うことはできない．歯科医師から伝えてもらいたい，「最低限必要な３つの情報」（fig.5）を解説する.

・水平的顎間関係（中心位，中心咬合位，咬頭嵌合位）

歯科医師によってアンテリアジグなどを用いて採得された中心位での咬合記録（fig.6）を基本とするが，症例によっては，咬頭嵌合位を使用する場合もある．また，歯科医師と歯科技工士で，それぞれの顎位の解釈が異なる場合があるので，コミュニケーションをとり，確認する必要がある[1]（fig.7）.

・垂直的顎間関係（咬合高径）

咬合高径は，審美性，機能性，予定される補綴物に必要なクリアランスなどを考慮し，歯科医師によって決定されるべきものである．症例によっては，咬合器上で咬合高径を挙上しワックスアップを行うこともあるが，その場合の当院の目安は，セントラルピンを咬頭嵌合位から５mmまでの挙上としている．咬合高径が低下していると判断されている場合は，この限りではない．これらを踏まえ，理想的な補綴物作製のために咬合高径を提案することも，歯科技工士の役割と考える.

fig.5

最低限必要な三つの情報

1. **水平的顎間関係**
   （中心位、中心咬合位、咬頭嵌合位）
2. **垂直的顎間関係（咬合高径）**
3. **上顎６前歯の情報**
   正中、仮想咬合平面（スマイルラインなど）、エステティックライン

fig.5　最低限必要な三つの情報

fig.6

fig.6　アンテリアジグによる中心位採得

fig.7

- **中心位：Centric　Relation**
  歯牙接触からは独立した上下顎の位置関係．下顎頭は前上方に位置し，関節突起後方斜面に対向する．この位置では下顎は純粋な回転運動を行い，この緊張のない上下顎の位置関係から患者は垂直的，側方的，あるいは前後的な運動を行うことができる．この下顎位は臨床的に有用で再現性のある基準位である.
- **中心咬合位：Centric　occlusion**
  下顎が中心位にあるときの上下顎の咬合状態．咬頭嵌合位と一致する，もしくは一致しない場合もある.
- **咬頭嵌合位：Maximum　intercuspal　position**
  下顎頭の位置にかかわらず，上下顎の歯牙が最も多くの部位で接触し，安定した状態にあるときの咬合位.

fig.7　中心位，中心咬合位，咬頭嵌合位の定義（一部改変）

・上顎６前歯の情報

上顎６前歯の位置は，歯科技工士が経験やセンスのみで予測するのは難しく，歯科医師からの情報によって判断する必要があり，この情報に歯科技工士としての経験やセンスを加えることで，より良い結果に導くことができる．

「最低限必要な３つの情報」は，診断用ワックスアップを行う際の目安となり（fig.8），それに加えてフェイスボウ，歯の情報（生活歯か失活歯か），予定される補綴物の材質，治療方法（矯正，インプラント）などの情報もあれば，より質の高い診断用ワックスアップを行える．

fig.8

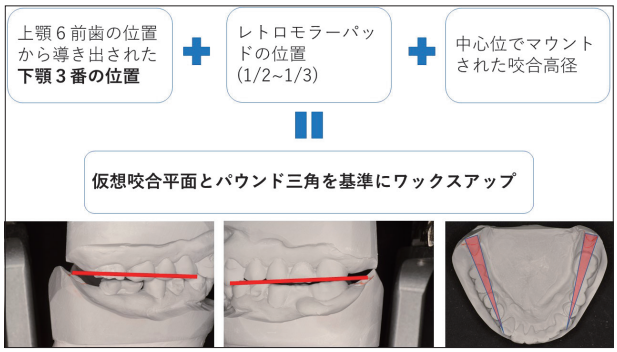

fig.8　3つの情報から得られた基準により行うワックスアップの模式図

4．診断用ワックスアップの実践

上下顎ともに咬耗が認められた症例に対して，全顎的な補綴治療の必要性を提案し患者の同意も得られた（fig.9）．

fig.9

fig.9　初診時の口腔内写真

歯科医師から送られてきた「最低限必要な３つの情報」とその他の情報（fig.10，11）を基に診断用ワックスアップを行う．

診断用模型をフェイスボウ，中心位の咬合記録を用いて咬合器にマウントする（fig.12）．この咬合記録によってマウントされた上下顎の位置関係を，咬合高径とした．ワックスアップ前，後を比較するために模型を複製し，２組マウントする．

fig.10

歯科医師から送られた３つの情報

1. **水平的顎間関係**
   アンテリアジグにより採得された中心位の咬合記録
2. **垂直的顎間関係（咬合高径）**
   咬合記録の高さ
3. **上顎６前歯の情報**
   正中、切端の水平的、垂直的な位置、水平ラインは現状で問題はない

fig.10　今回の症例で送られた「最低限必要な3つの情報」

fig.11

その他の情報

1. **シリコン印象材による診断用模型の印象**
   ワックスアップ前、後を比較するため模型を２組作製する際に有効である
2. **フェイスボウ**
   頭蓋、あるいは顎関節に対する上顎歯列の三次元的位置関係を咬合器上で再現する
3. **治療の方針**
   矯正は行わず、欠損部位はインプラントで対応

fig.11　「最低限必要な3つの情報」に付け加えて送られた情報

fig.12

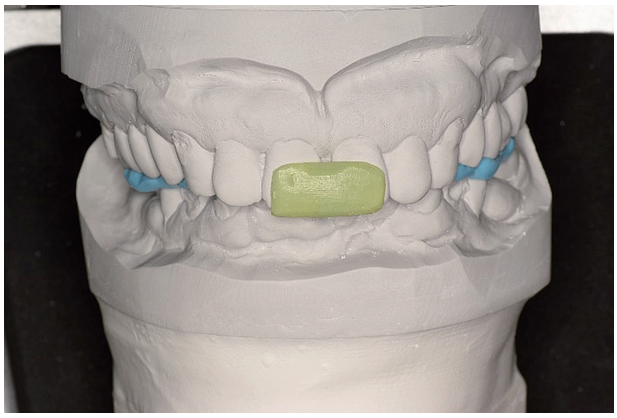

fig.12　フェイスボウ,中心位の咬合記録によりマウントされた状態

ワックスアップの作業に入る前に，仮想咬合平面やパウンド三角を基準に最終補綴物をイメージする．今回の症例では右側の上顎６，７番は，仮想咬合平面よりも挺出しているが，歯冠長が短いことなどが把握できる（fig.13）．また，臼歯部の位置は，上顎の機能咬頭がパウンド三角基準に収まるようにイメージする．上顎の機能咬頭がパウンド三角より舌

側に位置すると，舌感不良をきたす恐れがあるので注意する（fig.14）.

fig.13

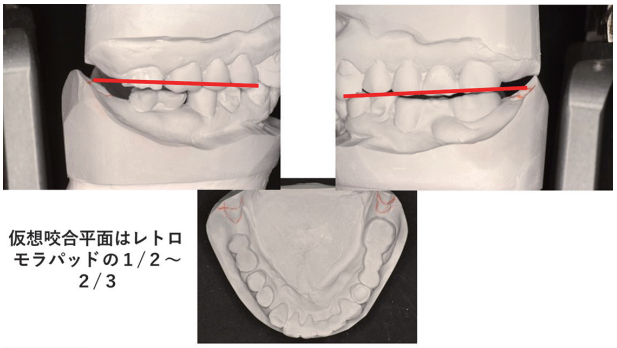

fig.13　仮想咬合平面

fig.14

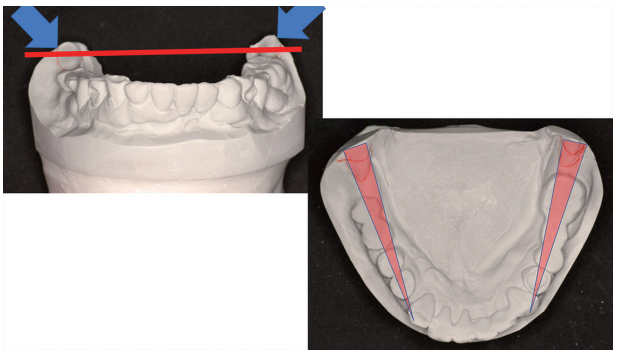

fig.14　パウンド三角

最終補綴物のイメージができれば，実際にワックスアップを行う．ワックスアップの順番は，通常の形態から逸脱している部位から回復する．今回の症例では上顎前歯舌側の摩耗であるため，上顎前歯舌側を通常の形態に回復し，下顎とのクリアランスを確認する（fig.15）.

前歯部が終了後（fig.16），臼歯部のワックスアップに入る.

fig.15

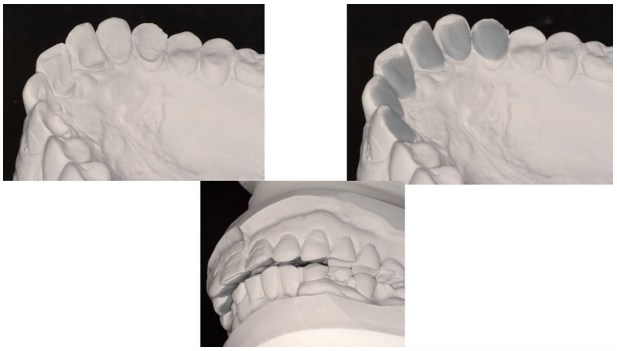

fig.15　上顎前歯舌側のワックスアップ

fig.16

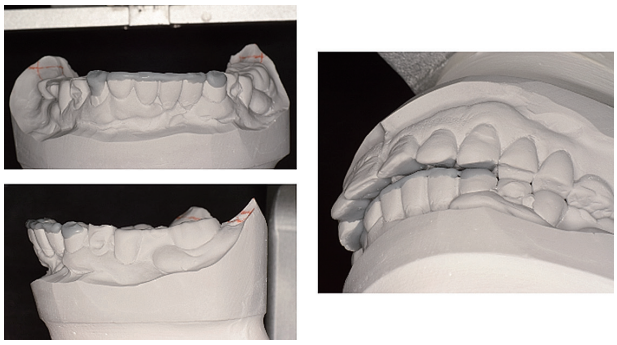

fig.16　下顎前歯部のワックスアップ

右側の下顎を仮想咬合平面に近づけるためのワックスアップの際に，支台である上顎７番と接触した．上顎７番の補綴物のクリアランスを確保するために歯科医師に相談したところ，上顎７番のこれ以上の削合は，歯冠長の低下や分岐部の露出などから難しいと判断された．その結果，セントラルピンで1.5mm咬合高径を挙上し，クリアランスを確保することになった（fig.17）．再構成された咬合高径は，歯科医師から指示された咬合高径よりもセントラルピンで１．５mmの挙上（大臼歯部で約０，７mm）に留めらており，患者の許容範囲内であると思われる

審美性，被蓋関係，機能性（ガイド）を考慮しながら全体的に調整し，補綴治療において実現可能な診断用ワックスアップを完成させる（fig.18）.

fig.17

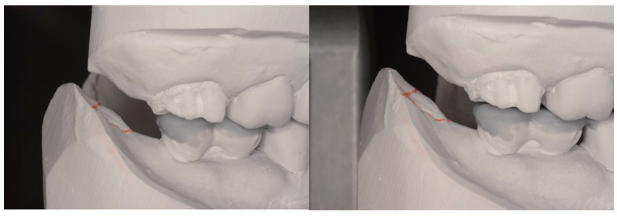

fig.17　臼歯部のワックスアップ

fig.18

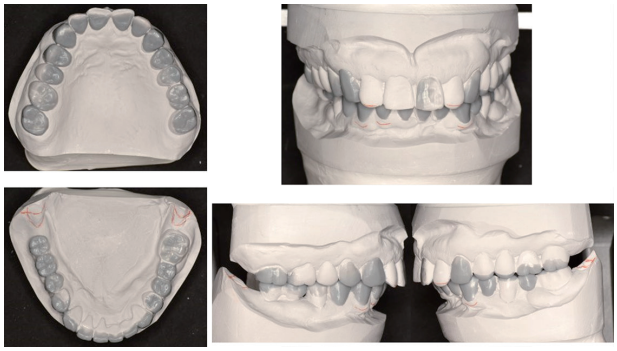

fig.18　補綴治療において実現可能と思われる診断用ワックスアップの完成

5．プロビジョナル レストレーションへ

診断用ワックスアップを参考に診断，治療計画を立案し，歯科医師，歯科技工士，患者で治療の結果（ゴール）を共有し，実際の治療へ進むことが重要である．

診断用ワックスアップで得られた咬合高径，審美性，機能性をプロビジョナルレストレーション（以下，「プロビジョナル」とする）へと反映し，形態などを確認する．

プロビジョナルの作製方法はいくつかある．「診断用模型を模型上で支台歯形成し，その模型で作製する方法」は精度に問題があり，「仮形成し，プロビジョナル用に印象された模型で作製する方法」は来院回数の増加や治療期間の延長などの問題がある．

今回の症例では院内歯科技工士であることを活かし，歯科医師の直接法でのレジン築盛，歯科技工士の間接法での形態修正により，仮形成からプロビジョナル完成までを１日で達成できた方法を紹介する．

診断用ワックスアップの咬合高径でセントラルピンを固定し，その高径のままワックスアップされていない複模型を用いてストッパーとなるジグを作製する（fig.19）．作製されたストッパーを口腔内に装着し，咬合器上の咬合高径が再現された口腔内にて歯科医師が直接法でレジン築盛し，プロビジョナルを作製する（fig.20）．

院内の技工士室でプロビジョナルを形態修正し完成する．院内に歯科技工士がいることで，模型を使用せずにプロビジョナルを作製することができた（fig.21，22）．

fig.19

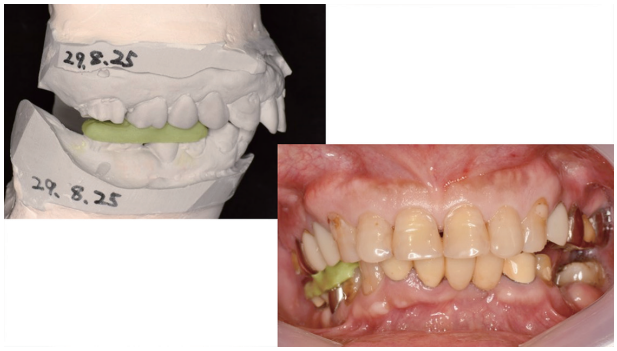

fig.19　複製でジグを作製し，口腔内に装着する．

fig.20

fig.20　歯科医師による口腔内でのレジン築盛（左），歯科技工士による口腔外で形態修正されたプロビジョナル（右）．

fig.21

fig.21　仮形成から1日で修正が終了したプロビジョナル(前方,側方観)

fig.22

fig.22　仮形成から1日で修正が終了したプロビジョナル（咬合面観）

一定期間プロビジョナルを使用し，機能性，審美性に問題がないか観察する．その後，プロビジョナルが装着された口腔内を印象採得し，石膏模型を作製する．咬合器に付着して平面などを再確認し，必要に応じて再度ワックスアップを行い，最終補綴物に近い形態へと修正していく（fig.23）．

模型上で作製する美しいプロビジョナルに憧れもあるが，それに伴う患者の来院回数の増加，治療期間の延長などの負担や，作業の増加による歯科技工士の負担を考慮すれば，この方法も選択肢に入れても良いかと考える．

fig.23

fig.23　即時重合レジンによるモックアップ．赤のマークは削合した箇所．

6．最終補綴物へ

プロビジョナルにより機能性，審美性を考慮した形態を作製することができたら，最終補綴物を作製していく．

作成する部位の順番は歯科医師とともに決定する．前歯部・臼歯部で分けるか，あるいは上顎・下顎で分けるか，または全て同時か，患者の要望も踏まえ総合的に判断していくが，前歯部・臼歯部に分ける方法を推奨する．この方法は，前歯部・臼歯部のどちらかのプロビジョナルを装着したまま咬合採得を行うことで，バーティカルストップを失うことなく咬合採得ができる．本症例では，先に前歯部を装着し，その後臼歯部を装着した．

上顎前歯部は唇側部に陶材築盛されたジルコニアクラウンによって審美性を確保し，切端までジルコニアで回復することにより陶材の破折を予防している（fig.24）．下顎前歯を含むその他の部位は，モノリシックジルコニアのステイン法により陶材の破折を予防する（fig.25）．右側の臼歯部は，プロビジョナルが脱離を繰り返したので先に作製した．

fig.24

fig.24　上顎前歯部の最終補綴物

fig.25

fig.25　前歯部の最終補綴物

前歯部の装着後（fig.26），臼歯部の精密印象と咬合採得を行う．右下５番はインプラントと骨の結合を待ち，補綴治療を行う．

全ての最終補綴物を装着し，審美性，機能性（ガイド）が達成されていることを確認する（fig.27～31）．

治療計画の立案時に作製された診断用ワックスアップと最終補綴物との間に大きな差異はなく，患者の満足も得られ，装着２年後の現在も良好に機能している（fig.32）．

fig.26

fig.26　前歯部が装着された口腔内写真

fig.27

fig.27　右下5番も含め，全ての最終補綴物が装着された口腔内写真

fig.28

fig.28　最終補綴物が装着後された咬合面観の口腔内写真

fig.29

fig.29　ガイド時の口腔内写真

fig.30

fig.30　初診時との比較

fig.31

fig.31　初診時との比較（顔貌写真）

fig.32

fig.32　装着2年後の口腔内写真

7．診断用ワックスアップのまとめ

適切な治療計画を立案するための診断用ワックスアップを行うためには，歯科医師からの情報が必要不可欠であり，歯科技工士は，この情報がなければ診断用ワックスアップが行えないことを認識すべきである．そのうえで，歯科医師と相談することで生まれるコミュニケーションも，診断用ワックスアップの意義の１つであると考える．

診断用ワックスアップは補綴治療において実現可能なものであるべきで，理想を追い求めるあまり「絵に描いた餅」になってはならない．

8．おわりに

歯科技工士にとって全顎的な症例の最終補綴物の作製は，心身ともに大きな負担がかかるものであるが，治療を開始する前に診断用ワックスアップに携わることで，最終補綴物をイメージしやすくなり，負担軽減につながると考える．また，歯科医師をサポートすることにもなる．

今回の症例の診断用ワックスアップは，アナログ的な手法で行ったが，デジタル化されたとしても重要な要素は同じである．

今後，診断用ワックスアップを含めたデジタル化が進むと思われるが，アナログな技術に裏打ちされたデジタルの技術を身に着けることで，様々な状況に対応できる歯科技工士になれるのではないかと考える．

参考文献

1）The Glossary of Prosthodontic Terms：Ninth Edition.J Prosthet Dent.2017 May；117（5S）：e1-e105.doi：10.1016/j.prosdent.2016.12.001.PMID：28418832.